Tratamiento de un caso de osteocondritis disecante bilateral de cóndilo femoral lateral mediante la combinación de la técnica OATS (*Osteochondral Autograft Transfer Surgery*) y el uso postquirúrgico de plasma rico en factores de crecimiento en un perro

Treatment of a case of bilateral osteochondritis dissecans in the lateral femoral condyle using the Osteochondral Autograft Transfer Surgery technique and plasma rich in growth factors in a dog

I. Prada-Areán,[1,2] J.R. Altónaga,[2] M. Amatto,[2] J. Rial,[3] M. Gonzalo-Orden[2]

[1]Vetpets Veterinarios. www.vetpets.es
[2]Hospital Veterinario de la Universidad de León. C/ Profesor Pedro Cármenes s/n. Campus de Vegazana. 24007 León.
[3]Hospital Veterinario Marina Baixa. Passeig de la Mitja Llegua 17. 03580 l'Alfàs del Pi (Alicante).

PREPRINT

Resumen

La osteocondritis disecante (OCD) es el último estadio de la osteocondrosis (OC), enfermedad ósea del desarrollo provocada por una alteración en la osificación endocondral de la placa de crecimiento epifisario. Esta afectación se produce principalmente por una falta de vascularización y nutrición que puede llegar a tener consecuencias clínicas. En la especie canina, el cóndilo femoral lateral de la rodilla es una de las regiones anatómicas con una mayor predisposición a padecer este tipo de lesiones. La OATS (*Osteochondral Autograft Transfer Surgery*) o mosaicoplastia es una alternativa eficaz a las diferentes técnicas comúnmente empleadas en el tratamiento de las lesiones femorales de OCD hasta el momento (curetaje o legrado, perforaciones, etc.). Consiste en la realización de un trasplante de uno o varios cilindros de cartílago articular no afectado y del hueso subcondral adyacente del propio paciente, desde una región de carga de peso limitada a la zona donde se encuentra el defecto condral. El presente trabajo describe la posibilidad de utilizar satisfactoriamente y de forma bilateral la técnica de OATS en un único procedimiento quirúrgico. Por otro lado, también muestra los beneficios obtenidos de la combinación de la OATS bilateral con el empleo exitoso de inyecciones intraarticulares y postquirúrgicas de plasma rico en factores de crecimiento para estimular una rápida osteointegración del injerto.

Palabras clave: Osteocondritis disecante, OCD, OATS, Osteochondral Autograft Transfer, osteocondrosis, fémur, bilateral.
Keywords: Osteochondritis dissecans, OCD, OATS, Osteochondral Autograft Transfer, osteochondrosis, femur, bilateral.

Clin. Vet. Peq. Anim, **2017,** 37 (2): 103 - 109

Introducción

La osteocondrosis (OC) es una enfermedad ósea del desarrollo, provocada por una alteración de la osificación endocondral en la placa de crecimiento epifisario (Fig. 1). Se trata de un fallo en el proceso de osificación del cartílago durante la fase de crecimiento, que puede llegar a tener consecuencias clínicas según el grado de afectación. Así, en un grado avanzado, dicha alteración puede llegar a conducir a la formación de un colgajo cartilaginoso o, en ocasiones, de un cuerpo libre de cartílago engrosado que no osifica debido a la falta de vascularización y nutrición. Este hallazgo sería característico de la fase de OC denominada "Osteocondritis Disecante" (OCD).[1-4]

La OC puede presentarse en distintas localizaciones anatómicas, afectando principalmente a las superficies

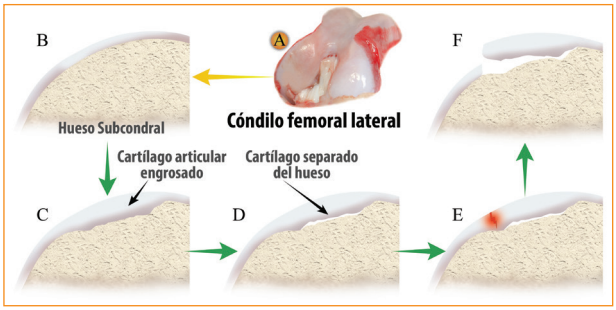

Figura 1. Esquema que muestra el proceso de desarrollo de la OCD. (A) Localización en el cóndilo femoral lateral. (B) Cartílago articular y hueso subcondral normal. (C) Engrosamiento del cartílago articular por la falta de vascularización del cartílago. (D) Separación de las capas de cartílago calcificado y no calcificado. (E) Formación de fisuras disecantes en los estratos del cartílago. (F) Formación del colgajo dejando expuesto el hueso subcondral.

Contacto: vetpets@hotmail.es

convexas de las grandes articulaciones, de forma tanto uni como bilateral.[5,6] En concreto, en la articulación de la rodilla, el cóndilo femoral lateral es la superficie articular con mayor predisposición a padecer OC.[7]

A la hora de plantear un tratamiento para las lesiones y los procesos degenerativos del cartílago articular, hay que tener en cuenta que este tipo de procesos suelen ser difíciles de resolver debido a la escasa capacidad de regeneración y de curación con la que cuenta el propio cartílago hialino. Esto es debido a que dicho cartílago es un tejido elástico carente de nervios, vasos sanguíneos o linfáticos, que cuenta con una baja densidad celular. Esta última característica hace que el volumen de matriz extracelular mantenido metabólicamente por un condrocito sea elevado y la capacidad de regeneración sea baja.[8,9]

Entre los diferentes métodos desarrollados hasta el momento para tratar de solucionar los casos de OC, cabe destacar la *Osteochondral Autograft Transfer Surgery* (OATS) o mosaicoplastia. Se trata de una técnica reconstructiva que busca rellenar la lesión con tejido autólogo. Dicho procedimiento es empleado en distintas articulaciones para el tratamiento quirúrgico de la OCD, incluyendo el de la OCD femoral en la articulación de la rodilla, tanto del cóndilo medial[10] como del lateral.[11-13]

De igual forma, el plasma rico en plaquetas (PRP) se utiliza a nivel terapéutico aprovechando los efectos beneficiosos que tienen los factores de crecimiento producidos en estas células para tratar de mejorar la evolución y recuperación postquirúrgica de las articulaciones con procesos degenerativos.[14-17]

Los factores de crecimiento (*Growth Factors*, GF) son péptidos, es decir, secuencias cortas de aminoácidos que normalmente transmiten señales entre las células (en este caso los condrocitos), modulando su actividad y controlando tanto el crecimiento como la diferenciación celular.[18]

Por otro lado, los GF se pueden clasificar según su especialidad, dividiéndose así en GF de amplia especialidad (actúan sobre muchas clases de células) o GF de reducida especialidad (actúan sobre un único tipo de células).

Entre los de especialidad amplia se encuentra el factor de crecimiento derivado de las plaquetas (PDGF). El PDGF fue identificado por primera vez en las plaquetas, almacenándose en los gránulos alfa de dichas células. Sin embargo, se sabe que también es producido por los macrófagos, las células endoteliales, los monocitos y los fibroblastos, entre otros, e incluso se puede hallar también en la matriz ósea. Las plaquetas son pequeños fragmentos citoplasmáticos presentes en la sangre que derivan de los megacariocitos y actúan en la coagulación de la sangre, en la retracción y disolución del coágulo y en los procesos de cicatrización. Son las primeras que actúan cuando se produce un daño tisular y sufren desgranulación en las heridas o zonas de lesión, liberando, entre otras sustancias, los factores de crecimiento en los estadios iniciales de la reparación.[19-21]

En el presente artículo se presenta este caso clínico con el objetivo de describir la aplicación de la técnica OATS, en combinación con un protocolo postquirúrgico de inyección intraarticular de PRP, como tratamiento alternativo y efectivo de la OCD, disminuyendo el periodo de recuperación y osteointegración del injerto e incrementando el porcentaje de éxito de la técnica realizada por sí sola en ambas articulaciones. Además, en este caso cabe destacar la realización con éxito de la OATS de forma bilateral en una sola intervención quirúrgica.

Caso clínico

El presente caso trata de un perro Labrador macho, entero, de 10 meses de edad y 24 kg de peso, que fue remitido para una consulta de traumatología como consecuencia de una cojera en la extremidad posterior izquierda (EPI). El proceso, en el momento en que se presentó en consulta, ya era crónico y tras varios meses de evolución la claudicación no sólo seguía sin responder al tratamiento médico, basado en antiinflamatorios no esteroideos (AINES) y reposo absoluto, sino que incluso dicha cojera se había intensificado en el último mes y medio, según comentaban los propietarios.

Una vez en consulta, se sometió a los propietarios a un cuestionario completo para determinar los hábitos alimenticios de su mascota, así como sus rutinas diarias en cuanto a ejercicio físico. De esta forma se determinó que la alimentación del paciente se basaba, por una parte, en un pienso de cachorro de gama media-baja comprado en grandes superficies y que, por otra, se incluían suplementos esporádicos en forma de "premio" que consistían tanto en alimentación húmeda comercial como alimentación casera (fiambre, principalmente). Respecto a la rutina de paseos y ejercicio, los propietarios intentaban realizar como mínimo un par de salidas diarias de más de 30 minutos cada una.

Tras realizar una completa anamnesis se llevó a cabo una exploración exhaustiva del perro, de la cual se obtuvieron los hallazgos que describimos a continuación.

En la observación del paso se apreció una cojera de grado 2-3 sobre 4 (Tabla 1) en la EPI y una descarga de peso de dicha extremidad en la estación. Este hecho ocasionaba una inclinación del animal hacia su extremidad contralateral.

Posteriormente se realizó un examen clínico ortopé-

PRUEBA

Tabla 1. Grado de claudicación[17,24]

Grado 0	No hay cojera
Grado 1	Cojera media intermitente después del descanso y ejercicio
Grado 2	Cojera media continua o cojera moderada intermitente después del descanso y ejercicio
Grado 3	Cojera moderada continua o no hay carga de peso después del ejercicio
Grado 4	No hay apoyo y mantiene el miembro en flexión

dico donde se apreciaron alteraciones en ambas rodillas a la manipulación, entre las que cabía destacar: efusión articular bilateral, dolor a la manipulación bilateral en la flexo-extensión forzada y crepitación manifiesta a la flexión de la rodilla contralateral a la extremidad que presentaba la cojera de forma inicial. Estos hallazgos indicados hacían presuponer que ambas articulaciones se encontraban afectadas por algún tipo de lesión.

De igual forma, en la exploración se descartó la existencia de lesiones ortopédicas frecuentes en la especie canina tales como la rotura de ligamento cruzado anterior o luxación de rótula. También se descartaron posibles lesiones de estructuras blandas (ligamentos, tendones, etc.) tanto intra como periarticulares, al comprobar que los rangos de movimientos articulares se encontraban dentro de la normalidad.

Se realizaron análisis sanguíneos, hematología y bioquímica sérica, encontrándose los resultados dentro de los parámetros normales. Por otra parte, se llevó a cabo un análisis del líquido sinovial. Los resultados obtenidos de la artrocentesis indicaron un marcado descenso de la viscosidad de dicho líquido, un incremento del volumen de fluido intraarticular, así como presencia de un mayor número de células fagocíticas mononucleares, junto con la ausencia de bacterias.

El examen radiológico realizado bajo sedación (utilizando la combinación de dexmedetomidina 5 μg/kg, butorfanol 0,3 mg/kg en inyección intramuscular) consistió en proyecciones anteroposteriores y mediolaterales de ambas extremidades posteriores. En dichas proyecciones se pudo apreciar un área de radiolucidez bilateral en la zona lateral del cóndilo femoral lateral de ambas rodillas (Fig. 2). Dichas áreas de radiolucidez se encontraban rodeadas de una zona de esclerosis subcondral perilesional. Estos hallazgos radiológicos eran compatibles con una OCD bilateral de rodilla.

Para realizar una confirmación de dicho diagnóstico presuntivo se realizó una exploración artroscópica, cuya técnica para rodilla se resume a continuación.

En primer lugar se prepara la extremidad de forma aséptica rasurando y desinfectando el miembro como

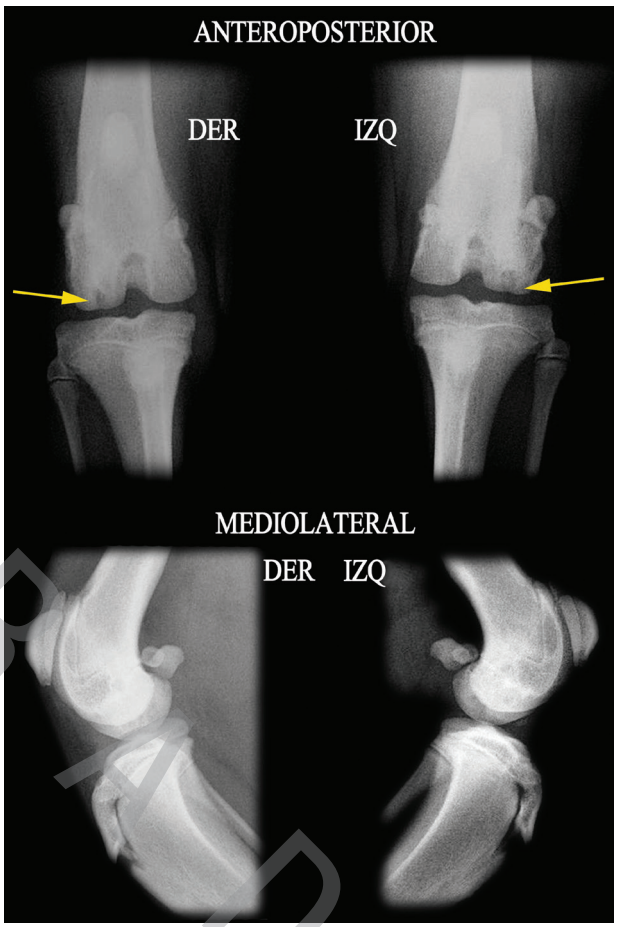

Figura 2. Detalle de las radiografías anteroposterior y mediolateral, donde se muestra la lesión (flechas amarillas) (DER: Derecha, IZQ: Izquierda).

para cualquier procedimiento quirúrgico.

Se coloca el paciente en decúbito dorsal, con la rodilla en flexión y fijada a un posicionador que se ubica entre la mesa y la cara caudal del muslo, lo que permite realizar distintos movimientos con la extremidad fija en su porción proximal.

Se introduce una aguja de 18G medialmente al tendón rotuliano y dirigida intraarticularmente. A través

PREPRINT

de dicha aguja se dilata la articulación con Ringer lactato. Posteriormente, con una hoja del n.º 11, se crea una entrada para la inserción del obturador de la vaina del artroscopio que pasa entre la rótula y la tróclea femoral, hasta apreciarlo en la parte proximal del compartimento lateral. En este momento, se practica una pequeña incisión en la piel para que salga la punta del mencionado obturador, usado como guía para la introducción de la cánula de drenaje. Se extrae el obturador, se posiciona la cánula en el compartimento lateral y se conecta a un equipo de infusión por el que drenarán los fluidos hasta un recipiente colocado en el suelo del quirófano. En este momento se introduce por el primer portal la vaina del artroscopio con el obturador romo, pasando igual que antes entre la rótula y la tróclea del fémur, se extrae el obturador y se introduce la óptica en su vaina, realizando la exploración de la rodilla.[22]

Gracias a la realización de esta técnica, se pudo confirmar el diagnóstico presuntivo realizado previamente de forma radiológica[22] (Fig. 3). Mediante la exploración artroscópica se percibieron unas lesiones condrales que llegaban al hueso subcondral en ambos cóndilos femorales laterales. Junto a dichas alteraciones se hallaron colgajos cartilaginosos unidos todavía al cartílago articular adyacente.

Ambas lesiones osteocondrales (Fig. 4) fueron tratadas simultáneamente, mediante la técnica de la OATS, en la misma intervención quirúrgica[10] (*Single use OATS set Arthrex*™, de 6 mm, número de referencia AR-8981-06S) (Fig. 5). La realización de esta técnica permite y facilita la reparación de defectos de un diámetro de 6, 8 o 10 mm a través de cilindros de cartílago hialino desde una adecuada zona donante que, en casos de lesiones femorales, se corresponde con la zona dorsolateral del labio de la tróclea femoral. Para ello, se crea una cavidad receptora, de tamaño y profundidad adecuada en el defecto condral, que acepte el injerto del donante.

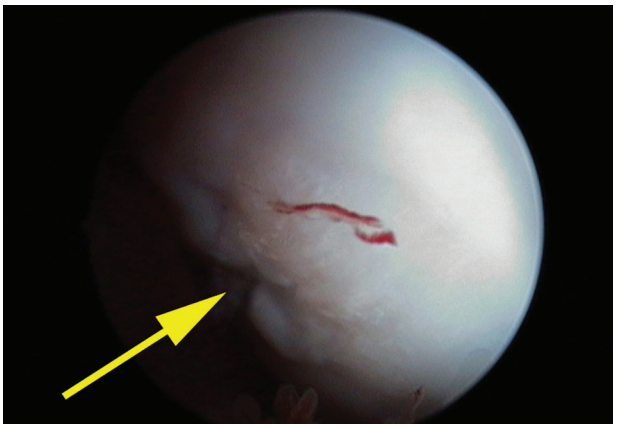

Figura 3. Imagen artroscópica del cóndilo lateral del fémur derecho mostrando la lesión (flecha amarilla).

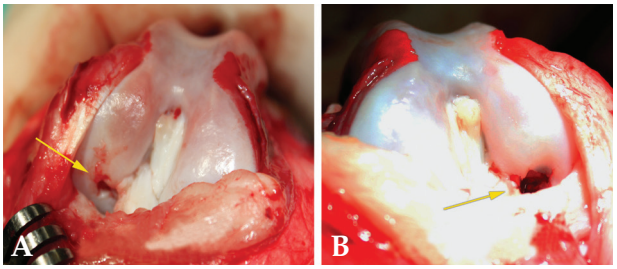

Figura 4. Imagen macroscópica del cóndilo lateral después de la artrotomía. (A) Imagen del fémur derecho mostrando la lesión (flecha amarilla). (B) Imagen del fémur izquierdo mostrando la lesión (flecha amarilla).

El sistema viene completamente estéril en envases desechables e incluye un trocar para la extracción del cilindro donante, otro para realizar el cilindro receptor, una varilla de alineación, un tubo de colocación de implantes (que permite comprimir el cilindro receptor para igualar las superficies de cartílago), un tampón medidor (que permite valorar el diámetro de la lesión), un extractor central y, opcionalmente, el kit con injerto óseo.

Es muy importante la correcta utilización del tampón medidor para calcular el tamaño del defecto a reemplazar.

El trocar utilizado para extraer el cilindro donante puede ser utilizado tantas veces como sea necesario durante el procedimiento.

El trocar recolector se posiciona perpendicularmente a la superficie donante y se extrae el pomo central roscado que viene en el kit, permitiendo que los bordes afilados de dicho trocar se asienten sobre la superficie del cartílago.

Utilizando un mazo se va introduciendo el trocar a la profundidad deseada, que suele ser de unos 15 mm aproximadamente.

Los bordes del trocar ayudan a separar el injerto creado del hueso subcondral adyacente donante (al aplicar presión contra el mango en T del trocar y girando el mango 90° en sentido de las agujas del reloj un par de veces), pudiendo retirar el injerto.

La profundidad del injerto extraído se observa, a través de las ventanas del trocar, una vez que el mismo se retira y se utiliza este dato para determinar la profundidad y preparación de la cavidad receptora.

El mismo procedimiento es realizado con el trocar receptor. La única diferencia a tener en cuenta en el protocolo es la realización de una profundidad 2 mm menor que la longitud del injerto donante.

Para medir tanto la profundidad como el ángulo de inserción de la cavidad receptora del injerto se utiliza una varilla de alineación graduada.

En este momento se pueden realizar leves modificaciones a la profundidad de la cavidad.

Después de colocar el tubo de suministro de injerto sobre el extremo del trocar donante, se introduce el pomo con un núcleo roscado en la parte posterior del

RETIRADO

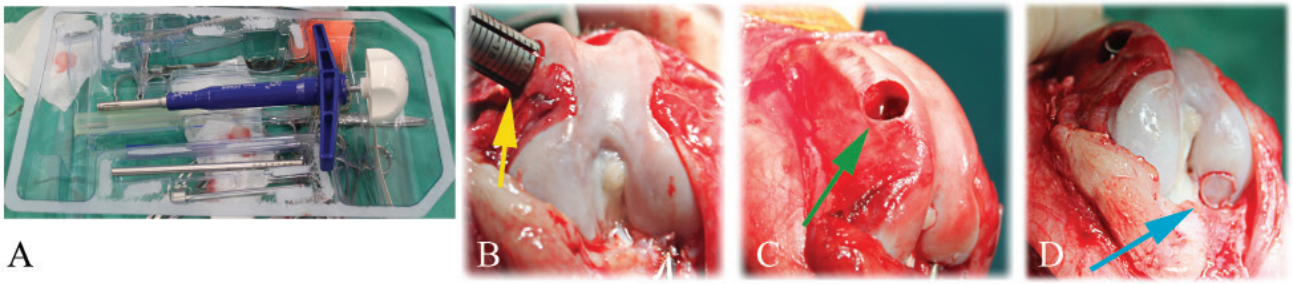

Figura 5. (A) Material utilizado: set *Osteochondral Autograft Transfer Surgery* (OATS) de Arthrex™, de 6 mm de diámetro. (B) Toma de injerto osteocondral de la zona donante del fémur izquierdo con el trocar (flecha amarilla). (C) Lesión de la zona donante una vez extraído el cilindro de injerto osteocondral (flecha verde). (D) Cilindro de injerto osteocondral reconstruyendo el defecto (flecha azul).

trocar y se avanza empujando el injerto receptor hasta que este se encuentra al mismo nivel que el borde del tubo de suministro. Una vez está todo preparado para la inserción del injerto, el borde biselado del tubo de suministro se posiciona perpendicularmente en la cavidad receptora y el injerto se introduce con el pomo roscado.

El asentamiento final del injerto se realiza utilizando el apisonador.

El hecho de que dicha intervención fuera realizada de forma bilateral incrementa la probabilidad de fracaso del procedimiento debido a que, desde el primer día, el paciente va a tender a cargar peso en ambas extremidades afectadas, lo que conlleva un incremento de las posibilidades de fracaso, ya que no se aporta el periodo de reposo necesario en la zona, con ausencia de carga de peso, para la correcta osteointegración del injerto.

Postquirúrgicamente el paciente fue sometido a un tratamiento médico que consistió en antibioterapia de amplio espectro durante 10 días, AINES durante 4 semanas y restricción del ejercicio durante 6 semanas.

La evolución del proceso fue positiva; el paciente comenzó a cargar peso en la extremidad menos afectada (derecha, EPD) desde los primeros días posteriores a la cirugía. Además, a diferencia de lo publicado hasta el momento y para evitar la no implantación de los cilindros, se introdujo una modificación del protocolo tradicional, realizándose intraarticularmente una infiltración de plasma rico en plaquetas (PRP) en tres sesiones (a partir de la primera semana postquirúrgica), con dos semanas de intervalo entre cada una.

En el caso presentado, para la obtención de los preparados plasmáticos se utilizó un método comercial: Arthrex™ *Autologous Conditioned Plasma* (ACP)® *Double Syringe System* Serie I. ABS-10011. Dicho kit está formado por un sistema de doble jeringa (una externa y otra interna, unidas por un sistema de roscado interno). El procedimiento es el siguiente. Se toma 1 ml de anticoagulante dextrosa citrato en la jeringa externa. Posteriormente, se extraen 9 ml de sangre con la misma doble jeringa. Dicha mezcla se centrifuga a 1500 revoluciones por minuto durante 5 minutos. Tras la centrifugación se pueden observar varias fracciones bien diferenciadas. Por una parte, los eritrocitos se encuentran en el fondo de dicha jeringa, seguidamente se encuentra la serie blanca y, a continuación, quedaría el plasma. En este momento se procede a aspirar con la jeringa interna para realizar la separación del plasma rico en plaquetas que, posteriormente, se infiltra intraarticularmente.

Este protocolo se introdujo a las técnicas convencionales de OATS para favorecer una correcta y rápida osteointegración.

En la revisión, después de 6 semanas desde la intervención y con dos infiltraciones de PRP intraarticulares realizadas, se llevó a cabo una resonancia magnética en la cual se observó que el autoinjerto se estaba osteointegrando adecuadamente (Fig. 6).[23]

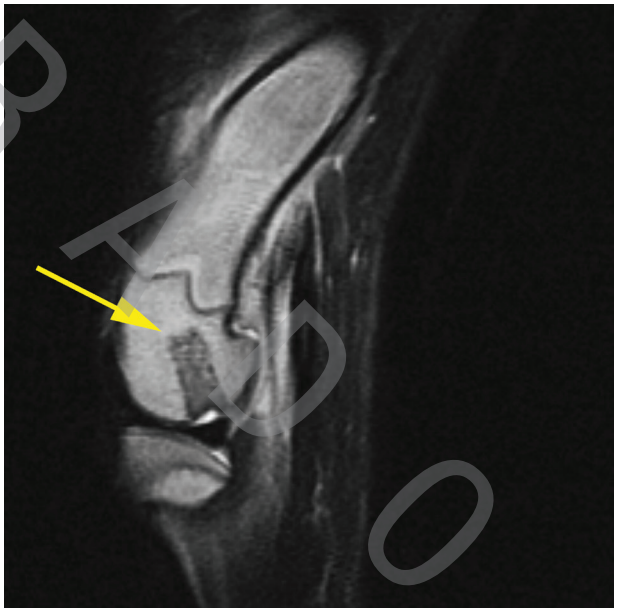

Figura 6. Imagen de resonancia magnética en T2 y corte sagital del cóndilo femoral izquierdo a las 6 semanas de la realización del procedimiento quirúrgico. Se puede observar una cierta osteointegración, sobre todo en la zona de la base del cilindro a nivel del hueso subcondral (flecha amarilla).

PREPRINT

Pasado un año tras la cirugía, el animal se sometió a una revisión para ver la evolución clínica de su lesión. Se observó una cojera de grado 1/4 en la EPD que, según los propietarios, desaparecía con la administración de los AINES. En cuanto a la EPI, la evolución clínica fue exitosa al no mostrar el perro cojera alguna de dicha extremidad. En la exploración clínica ortopédica no se observó derrame articular, ni tampoco se detectó inflamación alguna. Únicamente se pudo apreciar cierta fibrosis cicatricial. Además, cabe destacar la ausencia de dolor en ambas articulaciones durante la manipulación. Los dueños se mostraron muy satisfechos de la evolución del proceso.

Discusión

La OATS resultó ser una técnica eficaz en el tratamiento de la OCD en este caso. El éxito a largo plazo depende de la congruencia final del injerto y de la osteointegración del mismo. El mayor inconveniente de esta técnica consiste en la necesidad de realizar una artrotomía completa, lo que implica que la recuperación posquirúrgica sea algo más lenta que con el tratamiento convencional de legrado de la lesión mediante cirugía artroscópica y posterior perforado del hueso subcondral. En este caso la recuperación (frente a una artrotomía) es más rápida ya que, al tratarse de un procedimiento mínimamente invasivo, va a depender más del defecto de cartílago tratado y de la formación de fibrocartílago que no de las molestias derivadas de la propia intervención.

La eficacia demostrada por esta técnica implica que la OATS puede ser considerada como una buena opción para el tratamiento de la OCD de rodilla. Además, en nuestro caso se realizó de forma bilateral en un mismo procedimiento quirúrgico. Esta técnica estaría principalmente indicada en los casos de lesiones graves, en los que el defecto osteocondral tiene un tamaño suficientemente grande que justifique la realización de la artrotomía y la creación de un segundo defecto en la zona donante de no carga.

Este caso se tuvo que resolver mediante la técnica de la OATS en ambas extremidades posteriores en una misma intervención quirúrgica. A pesar de los posibles riesgos de fracaso debido a la falta de reposo necesario para una correcta osteointegración, se decidió tratar la OCD de forma bilateral para disminuir los riesgos anestésicos, las revisiones y traslados al centro (que suponían un incremento en el estado de nerviosismo del paciente, ya de por sí inquieto), los tiempos de recuperación y para que los dueños solo soportaran un postoperatorio.

Por ello, una vez seleccionado el paciente, recomendaríamos realizar dicha técnica de forma bilateral, ya que observamos una buena evolución y osteointegración en combinación con el protocolo de PRP, mejorando los resultados de osteointegración y la velocidad de recuperación obtenidos en los casos clínicos mencionados por otros autores[11,12] (tanto uni como bilaterales, tratados con la técnica OATS sin el uso de PRP intraarticular), y no haber referencias bibliográficas al respecto en casos bilaterales.

Las ventajas de resolver los casos de OCD mediante la técnica de OATS ya han sido descritas previamente en veterinaria.[11,12] No obstante, en este caso se detalla la posibilidad de realizar dicha intervención de forma bilateral en una sola cirugía, realizando evaluaciones postquirúrgicas a largo plazo (al contrario que Palierne *et al*[11] que solo disponen de resultados a un mes postquirúrgicamente) y verificando los resultados mediante resonancia magnética, algo que no realiza Fitzpatrick *et al*.[12] Por ello, en este caso, al realizar pruebas complementarias en el postoperatorio, pudimos constatar el estado tanto del cartílago articular como de la osteointegración del hueso subcondral.

Presuponemos que el éxito de dicha intervención radicó en la rápida y correcta osteointegración producida en el cilindro implantado, lo que se tradujo en una ausencia de complicaciones y una favorable evolución clínica por parte del paciente, gracias a la combinación de ambas técnicas. Por este motivo, se recomendaría la aplicación de dicho protocolo siempre que se realice de forma bilateral en un único procedimiento quirúrgico.

Según nuestra opinión, el hecho de combinar el tratamiento quirúrgico con las inyecciones intraarticulares de GF fue decisivo en la recuperación del paciente.

Fitzpatrick *et al*[12] refirieron ciertas complicaciones en uno de los casos realizados de forma bilateral. Quizás si hubieran completado su tratamiento con el uso de GF, el tejido articular podría haberse regenerado de forma más adecuada.

En conclusión, sugerimos la combinación de la OATS bilateral junto con el empleo de GF, ya que consideramos que los GF actúan como coadyuvantes en una rápida recuperación de la función articular, disminuyendo los dolores y la clínica manifestada por el paciente, al igual que lo mostrado por Kon *et al*.[8]

Fuente de financiación: este trabajo no se ha realizado con fondos públicos, comerciales o del sector privado.
Conflicto de intereses: el autor declara que no existen conflictos de intereses.

PREPRINT

Summary

Osteochondritis dissecans (OCD) is the last stage of osteochondrosis (OC), a bone disease caused by an abnormal development in the endochondral ossification of the epiphyseal growth plate. This is because of the lack of blood supply and nutrition, and it may have clinical consequences. The lateral femoral condyle in canine´s stifle joint is one of the body's anatomical regions that have the highest predisposition to this kind of injury. The Osteochondral Autograft Transfer Surgery (OATS) is an effective technique for the treatment of the osteochondritis dissecans. This technique consists in the transplantation of one or more cylinders of healthy articular cartilage and subchondral bone, from a region of limited weight bearing area to the chondral defect. This study describes a successful alternative technique to the treatment of the bilateral osteochondritis dissecans in the lateral femoral condyle by OATS. This different approach would be another possibility to resolve this alteration in a single surgical procedure, apart from the traditional ones. On the other hand, it also shows the benefits derived from the combination of bilateral OATS with the successful use of intra-articular injections and postoperative plasma rich in growth factors (PRGF) to stimulate the osseointegration of the graft.

RETIRADO

Bibliografía

1. Alexander JW, Richardson DC, Selcer BA: Osteochondritis dissecans of the elbow, stifle and hock. A review. *J Am Anim Hosp Assoc* 1981; 17:51-6.
2. Guthrie S, Plummer JM, Vaughan LC: Aetiopathogenesis of canine elbow osteochondrosis: A study of loose fragments removed at arthrotomy. *Res Vet Sci* 1992; 52:284-91.
3. Guthrie S, Plummer JM, Vaughan LC: Postnatal development of the canine elbow joint: A light and electron microscopical study. *Res Vet Sci* 1992; 52:67-71.
4. Ekman S, Carlson CS: The pathophysiology of osteochondrosis. *Vet Clin North Am Small AnimPract* 1998; 28:17-32.
5. Walde I, Tellheim B: Der fragmentierteprocessuscoronoideusmedialis ulnae (FCP) und die Osteochondritisdissecans (OCD) imEllbogengelenk und Sprugngelenk des Hundes- Literaturübersicht, Diagnose und Therapie. *Wien TierarztlMonatsschr* 1991; 78:414-24.
6. Prada-Areán I: Estudio comparativo de la displasia de codo en el perro, mediante exploración clínica, radiológica, artroscópica y tomografía axial computadorizada. Tesis doctoral. Facultad de Veterinaria de León. Universidad de León. 2010; 237-72.
7. Kulendra E, Lee K, Schoeniger S, Moores AP. Osteochondritisdissecans-like lesion of the intercondylar fossa of the femur in a dog. *Vet Comp OrthopTraumatol* 2008;21(2):152-5.
8. Kon E, Mandelbaum B, Buda R *et al*. Platelet-rich plasma intra-articular injection versus hyaluronic acid viscosupplementation as treatments for cartilage pathology: from early degeneration to osteoarthritis. *Arthroscopy* 2011;27(11):1490-501.
9. Messner K, Maletius W: Pronóstico a largo plazo de los daños graves en los cartílagos que soportan peso en la rodilla: un seguimiento clínico de 14 años y radiográfico en 28 atletas jóvenes. *Acta Orthop Scand* 1996;67(2):165-8.
10. Cook JL, Hudson CC, Kuroki k: Autogenousostechondral grafting for treatment of stifle osteochondrosis in dogs. *Vet Surg* 2008; 37 (4):311-21.
11. Palierne S, Bilmont A, Raymond-Letron I, Autefage A.: A case of stifle osteochondrosis treated by osteochondralautogenous grafting. One month morphological follow-up. *Vet Comp Orthop Traumatol* 2010; 23 (3): 190-5.
12. Fitzpatrick N, Yeadon R, Van Terheijden C, Smith TJ: Osteochondralautograft transfer for the treatment of osteochondritisdissecans of the medial femoral condyle in dogs. *Vet Comp Orthop Traumatol* 2012; 25(2):135-43.
13. Adamiak Z, Nowicki M: Implementation of osteochondral autografting for the canine stifle joint. A case report. *Bull Vet Ins tPulawy* 2007; 51:705-8.
14. Fortier LA, Hackett CH., Cole BJ: The Effects of Platelet-Rich Plasma on Cartilage: Basic Science and Clinical Application. *Operat Techniq Sports Med* 2011; 19(3):154-159.
15. Filardo G, Kon E, Pereira Ruiz MT *et al*. Platelet-rich plasma intra-articular injections for cartilage degeneration and osteoarthritis: single- versus double-spinning approach. *Knee Surg Sports Traumatol Arthrosc*. 2012;20(10):2082-91.
16. Betsch M, Schneppendahl J, Thuns S *et al*. Bone marrow aspiration concentrate and platelet rich plasma for osteochondral repair in a porcine osteochondral defect model. *PLoSOne*. 2013;8(8):e71602.
17. Van der Peijl GJ, Schaeffer IG, Theyse LF, Dijkshoorn NA, Schwencke M, Hazewinkel HA. Osteochondrosisdissecans of the tarsus in Labrador Retrievers: clinical signs, radiological data and force plate gait evaluation after surgical treatment. *Vet Comp OrthopTraumatol* 2012;25(2):126-34.
18. Woodell-May J, Matuska A, Oyster M, Welch Z, O'Shaughnessey K, Hoeppner J: Autologous protein solution inhibits MMP-13 production by IL-1β and TNFα-stimulated human articular chondrocytes. *J Orthop Res* 2011;29(9):1320-6.
19. Heldin CH, Westermark B: Mechanism of action and in vivo role of platelet-derived growth factor. *Physiol Rev* 1999;79(4):1283-316.
20. García-García V, Corral I, Bascones Martínez A: Plasma Rico en Plaquetas y su utilización en implantología dental. *Av Periodon Implantol* 2014;16: 81-92.
21. Andia I, Maffulli N. Platelet-rich plasma for managing pain and inflammation in osteoarthritis. *Nat Rev Rheumatol*. 2013; 9:721-30.
22. Altónaga JR.: Manual de exploración artroscópica de la rodilla canina. Ed. Universidad de León. 1998.
23. Gonzalo-Orden JM, Altónaga JR, Millán L, Gonzalo JM, Orden MA: Magnetic resonance imaging in 50 dogs with stifle lameness. *Eur J Comp Anim Pract*, 2001, 11:115-118.
24. Santoscoy-Mejía EC: Examen diagnóstico en ortopedia En: Ortopedia, neurología y rehabilitación en pequeñas especies. Editorial Manual Moderno. México. 2008; 4:26.